

RÖNTGEN AV HÄNDER OCH KNÄLEDER

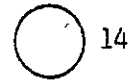Händer

A3690

1. Undersökning utförd

1. Mjukdelar + skelett
2. Enbart mjukdelsteknik
3. Enbart skelett
4. Ej utförd

9.



2. Ledförändringar?

A3691

- 0.
1. Nej
2. Ja, höger
3. Ja, vänster
4. Ja, 2+3

9.

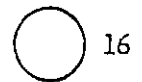


3. Skelettförändringar

A3692

- 0.
1. Nej
2. Ja, höger
3. Ja, vänster
4. Ja, 2+3

9.



Kodning av ledförändringar

Arthros, gradering (ring 1)

- 0.
1. Minimala osteofyter eller mycket liten reduktion av ledspringan
2. Måttlig minskning av ledspringan, större "spurs" (osteofyter), måttlig subchondral scleros, måttliga cystiska förändringar
3. Kraftig minskning av ledspringan, subchondral scleros, stora cystiska förändringar
4. 3 + ledspringan utplånad; sublaxation

9.

Rheumatoid arthrit, gradering (ring 2)

- 0.
- 1. Liten erosion (dot dash line), minimal minskning av ledspringa
- 2. Måttligt stor usur, signifikant ledspringeminskning
- 3. 2 + subluxation och/eller kontraktur/deformitet
- 4. 3 + ankylos/benabsorption
- 9.

Chondrocalcinosis (ring 3)

- 0.
- 1. Ringa
- 2. Måttlig
- 3. Grav
- 9.

Tecken på annan arthrit (ring 4)

- 0.
- 1. Gikt
- 2. Mb Reiter
- 3. Psoriasis
- 4. Annat patologiskt fynd
- 9.

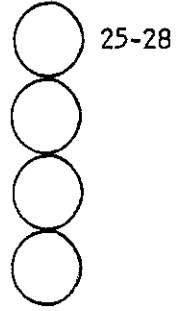
Inom varje ledgrupp kodas efter den led som är svårast angripen

Höger hand

4. Handled (radiocarpaleden)	A3693	Arthros	<input type="radio"/>	17-20
	A3694	Rheum artrit	<input type="radio"/>	
	A3695	Chondrocalcinosis	<input type="radio"/>	
	A3696	Annan arthrit	<input type="radio"/>	
5. Intercarpalleder	A3697	Arthros	<input type="radio"/>	21-24
	A3698	Rheum. arthrit	<input type="radio"/>	
	A3699	Chondrocalcinosis	<input type="radio"/>	
	A3700	Annan arthrit	<input type="radio"/>	

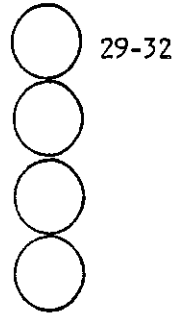
6. CMC I

A3701



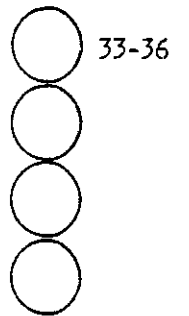
7. MCP I

A3705



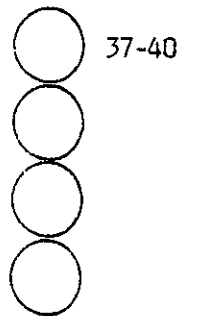
8. IP I

A3709



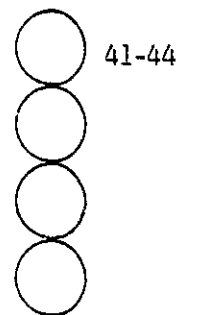
9. MCP II-V

A3713



10. PIP II-V

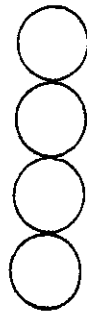A3717



A3720

11. DIP II-V

A3721

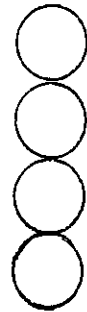

45-48

Vänster hand

12. Handled (radiocarpalleden)

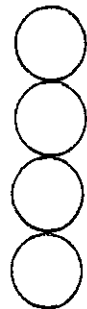A3725



49-52

13. Intercarpalleder

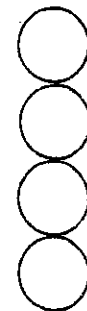A3729



53-56

14. CMC I

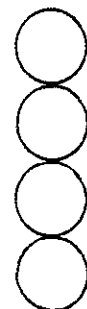A3733



57-60

15. MCP I

A3737



61-64

A3740

16. IP I

A3741

65-68

17. MCP II-V

A3745

69-72

18. PIP II-V

A3749

73-76

19. DIP II-V

A3753

77-80

20. Om reumatoid arthrit, finns det tecken på läkning (inaktiv RA)?

A3757

81

- 0.
- 1. Ja
- 2. Nej
- 9.

Skelettförändringar

21. Osteopeni

A3758

82

- 0.
- 1. Nej
- 2. Ja
- 9.

22. Tillstånd efter radiusfraktur

A3759

83

- 0.
- 1. Nej
- 2. Ja, höger sida
- 3. Ja, vänster sida
- 4. Ja, båda sidor
- 9.

23. Annan fraktur, lokalisation

A3760

84

- 0.
- 1. Nej
- 2. Höger hand
- 3. Vänster hand
- 4. 2+3
- 9.

24. Traumatisk amputation, lokalisation

A3761

85

- 0.
- 1. Nej
- 2. Höger hand
- 3. Vänster hand
- 4. 2 + 3
- 9.

25. Annan skelettförändring, specificera

A3762

86

- 0.
- 1. Nej
- 2. Höger hand
- 3. Vänster hand
- 4. 2+3
- 9.

26. Mjukdelsförändringar

A3763

87

- 0.
- 1. Nej
- 2. Ja, höger
- 3. Ja, vänster
- 4. Ja, 2+3
- 9.

Kodning av

kärlförkalkningar (ring 1)
 förkalkning i ledkapsel (ring 2)
 förkalkning utanför lederna (ring 3)
 svullnad (ring 4)
 främmande kropp (ring 5)

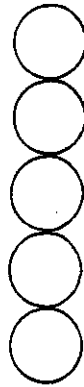
0.
 1. Nej
 2. Ja
 9.

Höger hand

27.	Handled/eller ovanför	A3764	Kärlförkalkn.	<input type="radio"/>	88-92
		A3765	i ledkapsel	<input type="radio"/>	
		A3766	utanför led	<input type="radio"/>	
		A3767	svullnad	<input type="radio"/>	
		A3768	främmande kropp	<input type="radio"/>	
28.	Intercarpus/carpal	A3769		<input type="radio"/>	93-97
				<input type="radio"/>	
				<input type="radio"/>	
				<input type="radio"/>	
				<input type="radio"/>	
29.	CMC I-V/metacarpus	A3774		<input type="radio"/>	98-102
				<input type="radio"/>	
				<input type="radio"/>	
				<input type="radio"/>	
		A3778		<input type="radio"/>	

30. MCP/proximala falangen

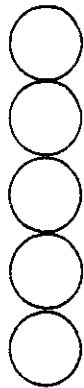
A3779



103-107

31. PIP/mellanfalangen

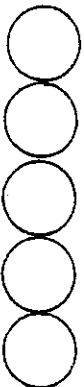
A3784



108-112

32. DIP/distala falangen

A3789

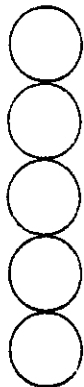

113-117

Vänster hand

33. Handled/eller ovanför

A3794

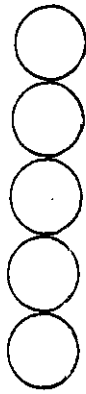


118-122

A3798

34. Intercarpal/carpus

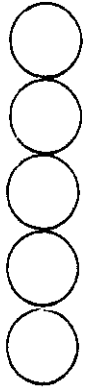
A3799



123-127

35. CMC I-V/metacarpus

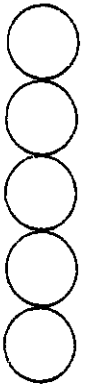
A3804



128-132

36. MCP/proximala falangen

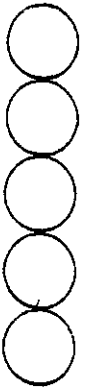
A3809



133-137

37. PIP/mellanfalangen

A3814

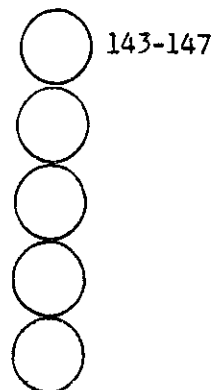


138-142

A3818

38. DIP/distala falangen

A3819



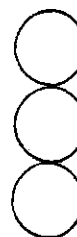143-147

39. Index

A3824

Yttre diameter av metacarpale II dx
(direkt)

..... mm (x10)



148-150

Cortex bredd (a+b)
(förstoring)

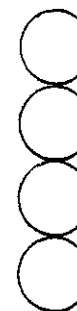A3825

..... mm

Total bredd (c)
(förstoring)

..... mm

Kvot cortex/total

..... ($\times 10^3$)

151-154

Knäleder

40. Undersökning utförd

A3826

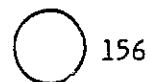


155

- 0.
1. Med belastning
2. Endast i liggande
3. Utan sidobild
4. Ej utförd
- 9.

41. Ledförändringar

A3827



- 0.
- 1. Nej
- 2. Höger
- 3. Vänster
- 4. 2+3
- 9.

Minskad ledspringa, gradering 1-3 (ring 1)

"Spurs" (osteofyter), gradering 1-3 (ring 2)

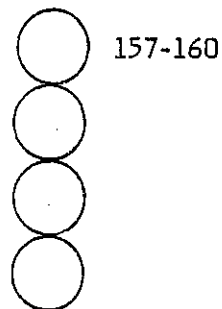
Scleros, gradering 1-3 (ring 3)

Cystor, gradering 1-3 (ring 4)

Höger knä

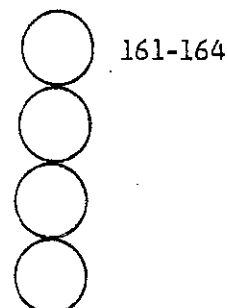
42. Medialt

A 3828



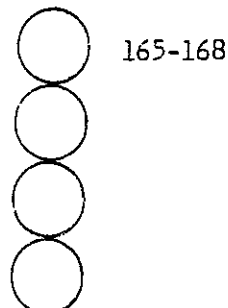
43. Lateralt

A3832



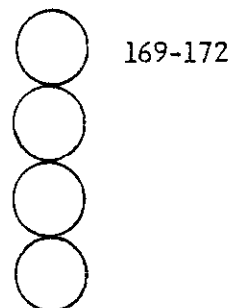
44. Retropatellärt

A3836



45. Intercondylärplata

A3840



A3843

46. Kalkinlagring i ledbrosk eller menisker?

A3844

 173

- 0.
- 1. Nej
- 2. Ja

9.

47. I så fall, tyder förkalkningen på chondrocalcinosis?

A3845

 174

- 0.
- 1. Nej
- 2. Ja, lokaliserad mediallyt
- 3. Ja, lokaliserad lateralt
- 4. Lokaliserad 2+3

9.

48. Grad av chondrocalcinosis

A3846

 175

- 0.
- 1. Ringa
- 2. Måttlig
- 3. Svår

9.

49. Annan typ av arthrit

A3847

 176

- 0.
- 1. Nej
- 2. Rheumatoid arthrit
- 3. Annan arthrit

9.

50. Skelettförändringar

A3848

 177

- 0.
- 1. Nej
- 2. Resttillstånd efter fraktur
- 3. Resttillstånd efter operation
- 4. Osteonecros
- 5. Osteochondritis dissecans (Mb Schlatter)
- 6. Bifynd käriförkalkning i mjukdelarna
- 7. Övrigt, specificera

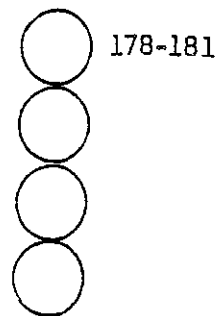
.....

- 8. Kombinationer
- 9.

Vänster knä

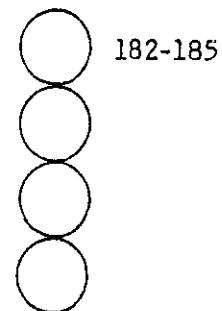
50. Medialt

A3849



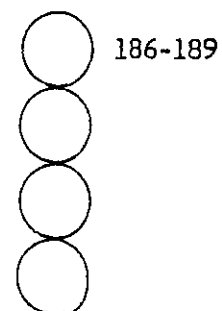
52. Lateralt

A3853



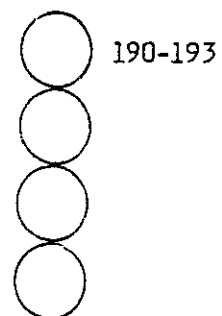
53. Retropatellärt

A3857



54. Intercondylärplata


A3861



A3864

55. Kalkinlagring i ledbrosk eller menisker

A3865



0.

1. Nej

2. Ja

9.

56. I så fall , tyder förkalkningen på chondrocalcinosis?

A3866



195

- 0.
- 1. Nej
- 2. Ja, lokaliserad medialt
- 3. Ja, lokaliserad lateralt
- 4. Lokaliserad 2+3
- 9.

57. Grad av chondrocalcinosis

A3867



196

- 0.
- 1. Ringa
- 2. Måttlig
- 3. Svår
- 9.

58. Annan typ av arthrit

A3868



197

- 0.
- 1. Nej
- 2. Rheumatoid arthrit
- 3. Annan arthrit
- 9.

59. Skelettförändringar

A3869



198

- 0.
- 1. Nej
- 2. Resttillstånd efter fraktur
- 3. Resttillstånd efter operation
- 4. Osteonecros
- 5. Osteochondritis dissecans (Mb Schlatter)
- 6. Bifynd kärlförkalkning i mjukdelarna
- 7. Övrigt, specificera

.....

- 8. Kombinationer
- 9.

60. Ledspringa

